

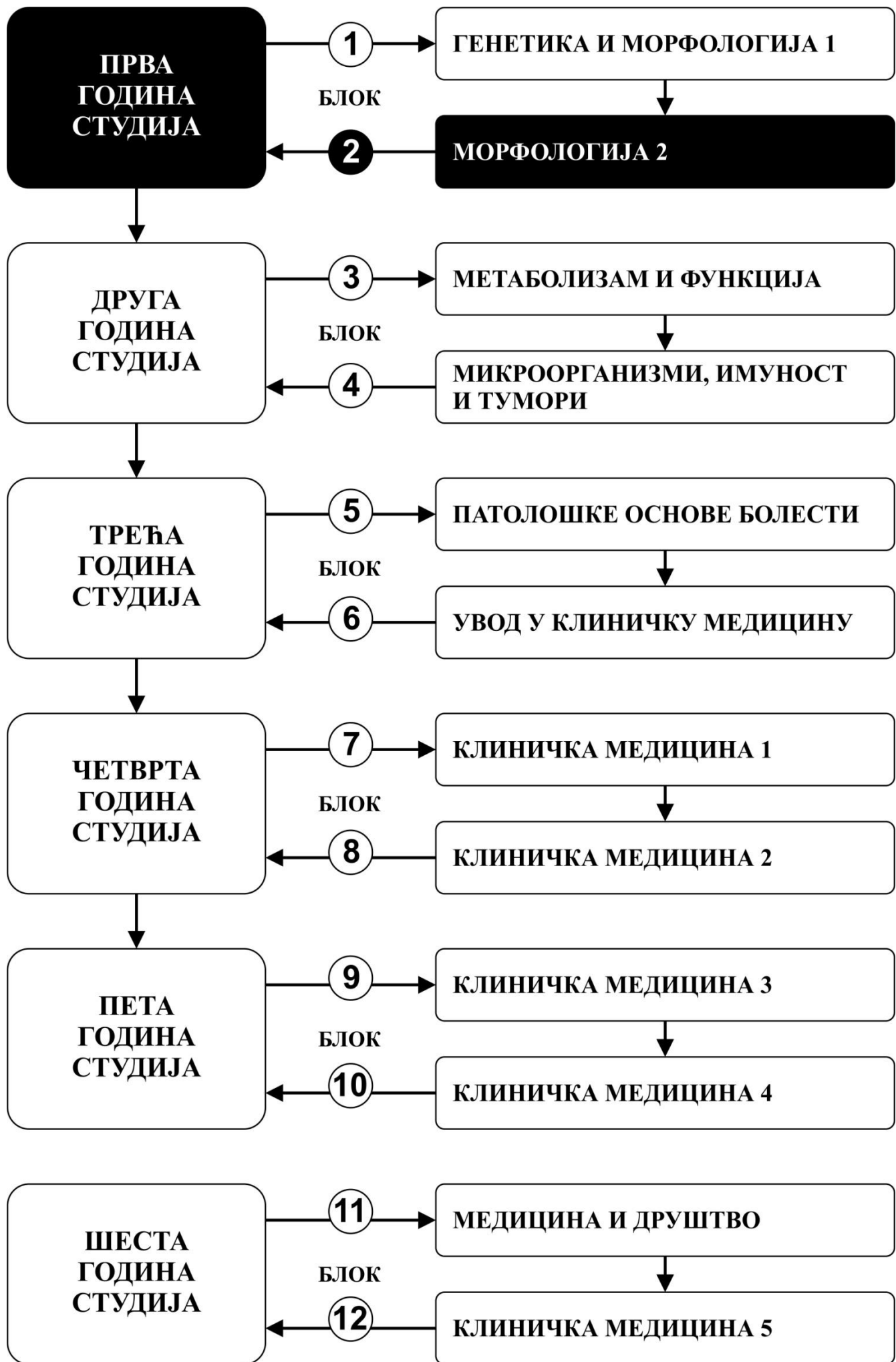


МОРФОЛОГИЈА 2

ПРВА ГОДИНА СТУДИЈА

школска 2023/2024

ХИСТОЛОГИЈА И ЕМБРИОЛОГИЈА



Предмет:

ХИСТОЛОГИЈА И ЕМБРИОЛОГИЈА

Предмет се вреднује са 12 ЕСПБ. Недељно има 11 часова активне наставе (6 часова предавања и 5 часова вежби)

НАСТАВНИЦИ И САРАДНИЦИ:

РБ	Име и презиме	Email адреса	звање
1.	Ирена Танасковић	irena.vuk@gmail.com	Редовни професор
2.	Зоран Милосављевић	zormil67@medf.kg.ac.rs	Редовни професор
3.	Немања Јовичић	nemanjajovicic.kg@gmail.com	Ванредни професор
4.	Јелена Миловановић	jelenamilovanovic205@gmail.com	Ванредни професор
5.	Маја Саздановић	sazdanovicm@gmail.com	Доцент
6.	Марина Милетић-Ковачевић	marina84kv@gmail.com	Доцент
7.	Весна Росић	vecanesic@yahoo.com	Фацитилитатор

СТРУКТУРА ПРЕДМЕТА:

	Назив сегмента	Недеља	Предавања недељно	Рад у малој групи недељно	Наставник-руководилац модула
1	ЋЕЛИЈА И ТКИВА	5	6	5	Проф. др Ирена Танасковић
2	ОРГАНОЛОГИЈА	7	6	5	Проф. др Зоран Милосављевић
3	ЕМБРИОЛОГИЈА	3	6	5	Доц. др Маја Саздановић
					$\Sigma 90+75=165$

ОЦЕЊИВАЊЕ:

Испуњавањем предиспитних обавеза и полагањем завршног (усменог) испита студент може остварити највише 100 поена. Завршна оцена формира се на основу броја освојених поена који се стичу на следеће начине:

ПРЕДИСПИТНЕ АКТИВНОСТИ: На овај начин студент може да стекне до 30 поена кроз редовно присуство на настави, тестове и припремљеност и активност на вежбама.

УСМЕНИ ИСПИТ: На овај начин студент може да стекне до 70 поена. Усмени део испита подразумева да студент усмено одговори на 4 постављена питања. Уколико студент не стекне више од 50% поена на усменом испиту, није положио испит.

ОЦЕЊИВАЊЕ		МАКСИМАЛНО ПОЕНА		
		Предиспитне активности	Испит	Σ
1	ПРЕДИСПИТНО	30		30
2	УСМЕНИ ИСПИТ		70	70
Σ		30	70	100

Завршна оцена се формира на следећи начин:

Да би студент положио предмет мора да стекне минимум 51 поен и мора да оствари више од 50% предвиђених поена и на предиспитним активностима и на завршном усменом испиту.

1. Да би положио предиспитне активности студент мора да има више од 50% предвиђених поена.
2. Да би положио усмени испит, студент мора да стекне више од 50% поена на усменом одговарању.

број стечених поена	оцена
0 - 50	5
51 - 60	6
61 - 70	7
71 - 80	8
81 - 90	9
91 - 100	10

НАЧИН ОЦЕЊИВАЊА

ПРЕДИСПИТНЕ АКТИВНОСТИ 0-30 ПОЕНА

ОЦЕЊИВАЊЕ У ДЕЛУ ПРЕДИСПИТНИХ АКТИВНОСТИ

Присуство на настави, активност на вежбама и полагање преиспитног практичног теста који се састоји од 9 хистолошких препарата

УСМЕНИ ИСПИТ 0-70 ПОЕНА

**ОЦЕЊИВАЊЕ
УСМЕНОГ ИСПИТА**
Испит обухвата 4 питања

ЛИТЕРАТУРА:

	назив уџбеника	аутори	издавач	библиотека
1	Хистологија -текст и атлас	Анђелковић З и сар.	Галаксијанис, Ниш, 2021	Има
2	Ембриологија човека: текст и атлас	Николић И и сар.	Дата статус, Београд, 2018	Има
3	Практикум за хистологију и ембриологију	Даниловић В и сар.	Галаксијанис, Ниш, 2017	Има
4	Практикум за Хистологију	Милосављевић З.	Факултет медицинских наука Крагујевац, 2010	Има

Сва предавања налазе се на сајту Факултета медицинских наука: www.medf.kg.ac.rs

ПРОГРАМ

ЋЕЛИЈА И ТКИВА

НАСТАВНА ЈЕДИНИЦА 1 (ПРВА НЕДЕЉА):

УВОД У ХИСТОЛОГИЈУ И ЕМБРИОЛОГИЈУ. ЦИТОЛОГИЈА

предавања 6 часова

Увод у Хистологију и ембриологију. Микроскопске методе и припрема биолошког узорка. Хистолошке боје. Хистохемијске и цитохемијске методе. Ћелијска мембрана, транспорт кроз ћелијску мембрану, ендоцитоза, трансцитоза, егзоцитоза.

Цитологија. Цитоскелет, једра, ћелијске органеле и инклузије. Пролиферација, ћелијска смрт.

Шта студент треба да зна:

- Упознавање са историјом и развојем хистологије и ембриологије
- Упознати основне принципе, типове и могућности микроскопије
- Разумети опште карактеристике структурне организације ћелије и организацију цитоплазме
- Научити грађу ћелијске мембране и механизме транспорта
- Научити елементе, структуру и улогу цитоскелета
- Научити грађу и функцију ћелијских органела и инклузија
- Разумети повезаност и интеракцију између градивних елемената ћелије
- Разумети структуру нуклеуса и његових компоненти, процесе деобе и ћелијског циклуса

Домаћи задатак: научити из уџбеника: Анђелковић З. и сар. Хистологија-текст и атлас. Галскијанис, Ниш, 2021

вежбе 5 часова

Увод. Хистолошке технике. Општа морфологија ћелије: Полиморфизам ћелије. Полиморфизам једра. Структура једра. Структура цитоплазме: Ендоплазматични ретикулум, Голџи комплекс, митохондрија, лизозом, центриол, цитомембрана.

Шта студент треба да зна:

- Упознати се са основним хистолошким техникама
- Овладати микроскопирањем
- Савладати морфологију основних делова ћелије
- Овладати морфологијом појединих ћелијских органела на светлосном микроскопу

НАСТАВНА ЈЕДИНИЦА 2 (ДРУГА НЕДЕЉА):

ЕПИТЕЛНО ТКИВО

предавања 6 часова

Епително ткиво. Основне одлике епителног ткива. Поларизованост епителних ћелија и специјализације плазмалеме. Базална мембрана. Интерцелуларни спојеви. Ћелијска адхезија. Класификација епитела. Покровни и жлездани епители.

Шта студент треба да зна:

- Усвојити основне појмове и карактеристике епителног ткива
- Научити домене епителне ћелије, специјализације ћелијске мембране, њихову грађу и функцију
- Разумети начин формирања и структуру ћелијских веза
- Савладати класификацију епителног ткива
- Научити структуру, локализацију и специфичности појединих врста епитела
- Разумети поделу, хистолошку грађу и ултраструктурне карактеристике егзокриних и ендокриних жлезда

Домаћи задатак: научити из уџбеника: Анђелковић З. и сар. Хистологија-текст и атлас. Галскијанис, Ниш, 2021

вежбе 5 часова

Површни епител: Љуспаст, коцкаст, цилиндричан, псеудослојевит, дворедан – троредан Слојевити епители: Плочаст слојевит, плочасто слојевит са орожавањем, прелазни епител, жлездани епител.

Шта студент треба да зна:

- Разумети изглед и карактеристике покровних епитела
- Разумети изглед и карактеристике жлезданих епитела
- Савладати хистологију егзокриних и ендокриних жлезда

НАСТАВНА ЈЕДИНИЦА 3 (ТРЕЋА НЕДЕЉА):

ВЕЗИВНО ТКИВО

предавања 6 часова

Везивно ткиво. Основне карактеристике везивног ткива. Ћелије везивног ткива и екстрацелуларни матрикс. Ембрионална везивна ткива – мезенхим и слузно везивно ткиво.

Адултна везивна ткива: растресито, густо, хематопоезно, жуто и мрко масно ткиво.

Шта студент треба да зна:

- Упознати општи план грађе везивних ткива
- Научити карактеристике елемената грађе везивних ткива
- Упознати врсте везивних ћелија, грађу влакана и састав основне сустанце
- Савладати класификацију везивних ткива
- Упознати својства ембрионалних везива
- Научити врсте и хистолошка својства растреситог и густог везива
- Упознати грађу и функцију масног и ретикуларног везивног ткива

Домаћи задатак: научити из уџбеника: Анђелковић З. и сар. Хистологија-текст и атлас. Галскијанис, Ниш, 2021

вежбе 5 часова

Мезенхимно ткиво: Растресито везивно ткиво, слузно везивно ткиво, тетива. Ретикуларно везивно ткиво. Масно везивно ткиво.

Шта студент треба да зна:

Упознати морфологију ембрионалних везива и везива са општим својствима

НАСТАВНА ЈЕДИНИЦА 4 (ЧЕТВРТА НЕДЕЉА):

ХРСКАВИЦА, КОСТ И КРВ

предавања 6 часова

Хрскавичаво и коштаног ткиво. Грађа и подела хрскавица. Хондроцити и хрскавичави матрикс. Кост: структура кортикалног и спонгиозног коштаног ткива, ламеларна и фиброзна кост. Ћелије коштаног ткива и ванћелијски матрикс.

Крв и хематопоеза. Грађа коштане сржи. Хематопоезска микросредина. Матичне ћелије и хематопоеза. Црвена и масна коштана срж. Еритроцити, леукоцити, тромбоцити. Животни циклус ћелија крви.

Шта студент треба да зна:

- Упознати врсте, улогу и локацију хрскавице у организму
- Научити заједничке карактеристике као и основу грађе појединих типова хрскавице
- Разумети грађу незреле и зреле кости
- Научити врсте ћелија, основну морфолошку јединицу и улоге кости
- Савладати хистогенезу коштаног ткива
- Разумети процес ремоделовања кости
- Разумети начин настанка крвних елемената
- Научити стадијуме развоја и ћелијске карактеристике појединих ћелија крвних лоза
- Савладати састав крви

Домаћи задатак: научити из уџбеника: Анђелковић З. и сар. Хистологија-текст и атлас. Галскијанис, Ниш, 2021.

вежбе 5 часова

Хрскавица: хијалина, еластична, фиброзна.

Коштано ткиво: Кост брушена и декалцификована. Остеогенеза - ендезмална и енхондрална. Медуларна хематопоеза - црвена костна срж, масна костна срж. Крвни елементи: Размаз крви. Леукоцитарна формула.

Шта студент треба да зна:

- Научити хистолошке карактеристике потпорних везивних ткива
- Савладати морфологију уобличених крвних елемената

НАСТАВНА ЈЕДИНИЦА 5 (ПЕТА НЕДЕЉА):

МИШИЋНО И НЕРВНО ТКИВО

предавања 6 часова

Мишићно ткиво. Микроскопска грађа скелетног, срчаног и глатког мишића. Структура миофибрила и миофиламената. Саркоплазматски ретикулум и Т систем. Структурна основа контракције.

Неуромишићна спојница и мишићно вретено. **Нервно ткиво.** Структура неурона – морфофункционални типови, перикарион, дендрити и аксон. Синапса – грађа и типови, структурна основа неуротрансмисије. Неуроглија – типови, структурне и функционалне карактеристике. Нервна влакна и периферни нервни завршеци.

Шта студент треба да зна:

- Разумети основу грађе нервног ткива
- Научити типове ћелија који улазе у састав ткива
- Савладати цитолошке карактеристике ћелија нервног ткива
- Упознати се са поделом у улогом појединих ћелијских популација

вежбе 5 часова

Мишићно ткиво: Глатко, попречно-пругасто, скелетно, срчано

Нервно ткиво: Нервна ћелија, Нислова супстанца, нервна влакна, мијелински омотач. Сензитивни корпускул.

Шта студент треба да зна:

- Разумети хистолошке карактеристике појединих врста мишићног ткива, сличности и разлике
- Упознати грађу нервне ћелије и периферног нерва
- Овладати распознавањем сензитивних корпускула

- Научити врсте и грађу нервних завршетака и корпускула
- Упознати хистолошку поделу мишићног ткива
- Научити улогу, локацију и основну функцију појединих типова мишића
- Наушити цитолошке карактеристике мишићних ћелија
- Разумети начин организације мишићног ткива
- Савладати типове инервације и специфичности инервације појединих типова мишићног ткива

Домаћи задатак:

- научити из уџбеника: Анђелковић З. и сар. Хистологија-текст и атлас. Галскијанис, Ниш, 2021

ОРГАНОЛОГИЈА

НАСТАВНА ЈЕДИНИЦА 6 (ШЕСТА НЕДЕЉА):

ЦИРКУЛАТОРНИ И ИМУНСКИ СИСТЕМ

предавања 6 часова

Кардиоваскуларни систем: Основе структурне организације. Срце. Структура крвних судова. Еластичне и мишићне артерије, микроциркулација (артериоле, капилари, венуле). Вене. Ендотел. Лимфни васкуларни систем.

Имунски систем . Антигени, епитопи, антитела, МХЦ комплекс. Лимфоцити и антиген-презентујуће ћелије. Примарни и секундарни лимфни органи. Тимус, слезина, лимфни чвор, непчани крајник. Лимфатично ткиво слузница (лимфатично ткиво дигестивног тракта и респираторног тракта).

Шта студент треба да зна:

- Савладати опште карактеристике циркулаторног система
- Упознати план грађе срца и крвних судова
- Научити детаље грађе зида срца
- Савладати елементе грађе артеријски, венских судова и капилара
- Научити хистолошке карактеристике лимфног циркулаторног система
- Упознати се са основама састава и улоге имунског система
- Научити врсте ћелија и њихове цитолошке карактеристике
- Савладати поделу лимфатичних органа
- Научити детаље грађе лимфатичних органа
- Разумети улогу лимфатичних органа

Домаћи задатак: научити из уџбеника: Анђелковић З. и сар. Хистологија-текст и атлас. Галскијанис, Ниш, 2021

вежбе 5 часова

Срце. Крвни судови: артерије еластичног и мишићног типа. Континуирани, фенестрирани и дисконтинуирани капилари.

Лимфатични органи: Фоликулус лимфатикус солитаријус, нодус лимфатикус, тонзила палатина, слезина, тимус – хистолошка организација и цитолошка анализа.

Шта студент треба да зна:

- Разумети општи план грађе срца и крвних судова
- Научити хистолошку грађу срца и крвних судова
- Савладати распознавање појединих типова артеријских и венских судова
- Научити хистолошке карактеристике лимфатичних органа
- Савладати изглед лимфоцита и плазмочита
- Разумети разлике у хистолошкој грађи лимфатичних органа

НАСТАВНА ЈЕДИНИЦА 7 (СЕДМА НЕДЕЉА):

ДИГЕСТИВНИ СИСТЕМ 1

предавања 6 часова

Дигестивни тракт: Опште карактеристике грађе дигестивног тракта и регионалне специфичности. Усна дупља, језик, зуб. Једњак, желуцац, танко и дебело црево. Цитолошке одлике и карактеристике епителних ћелија. Матичне ћелије и обнова епитела. Ендокрине ћелије гастроинтестиналног тракта.

Шта студент треба да зна:

- Упознати се са општим планом грађе диестивне цеви
- Савладати хистолошке структуре усне дупље
- Научити грађу слузнице усне дупље
- Савладати хистолошке карактеристике језика
- Научити хистолошку грађу тврдог и меког нешца
- Научити хистолошку грађу усне
- Научити делове зуба
- Савладати хистолошке структуре једњака
- Научити детаље грађе зида желуца, дуоденума, јејунума, илеума, колона, апендикса и ректума
- Савладати типове ћелија присутне у овим органима и њихову улогу

Домаћи задатак: научити из уџбеника: Анђелковић З. и сар. Хистологија-текст и атлас. Галскијанис, Ниш, 2021

вежбе 5 часова

Усна, језик, зуб, Езофагус, Кардија, фундус вентрикули, glandула гастрика проприја, пулорус Дуоденум, јејунум, Илеум. Колон, апендикс.

Шта студент треба да зна:

- Разумети општи план грађе дигестивне цеви и карактеристике једњака
- Савладати микроскопске карактеристике основних елемената усне дупље
- Научити детаље грађе папила језика
- Савладати хистолошке структуре зуба
- Савладати хистолошке карактеристике дентина, пулпе и глеђи
- Савладати морфологију делова желуца, сличности и разлике
- Усвојити важне карактеристике делова зида црева
- Научити карактеристике појединих сегмената црева, сличности и разлике

НАСТАВНА ЈЕДИНИЦА 8 (ОСМА НЕДЕЉА):

ДИГЕСТИВНИ СИСТЕМ 2

предавања 6 часова

Пљувачне жлезде. Функција пљувачке. Ацинуси и изводни канали пљувачних жлезда. Подела пљувачних жлезда. Инервација и васкуларизација.

Јетра, жучни путеви, панкреас: Општа хистолошка грађа јетре. Лобулација и зонска организација. Васкуларизација јетре. Цитолошке карактеристике хепатоцита, Купферових и перисинусоидних ћелија. Портобилијарни простори и грађа жучних канала. Микроскопска грађа жучне кесе. Хистолошка организација егзокриног и ендокриног дела панкреаса. Цитолошке карактеристике панкреатоцита. Грађа Лангерхансовог острвца и карактеристике инсулоцита.

Шта студент треба да зна:

- Савладати хистолошке карактеристике пљувачних жлезда
- Упознати се са жлездама придодатим дигестивној цеви
- Научити хистолошку грађу јетре и жучне кесе
- Савладати детаље грађе егзокриног и ендокриног панкреаса

Домаћи задатак: научити из уџбеника: Анђелковић З. и сар. Хистологија-текст и атлас. Галскијанис, Ниш, 2021

вежбе 5 часова

Пљувачне жлезде - серозна, мукозна и мешовита. Панкреас – егзокрини. Јетра-структурна организација, микроциркулација, жучни каналићи, хепатоцити, Купферове ћелије. Весика фелеа.

Шта студент треба да зна:

- Научити хистолошку грађу пљувачних жлезда
- Савладати хистолошку грађу јетре, жучне кесе и панкреаса
- Разумети цитолошке карактеристике хепатоцита, панкреоцита и инсулоцита

НАСТАВНА ЈЕДИНИЦА 9 (ДЕВЕТА НЕДЕЉА):

РЕСПИРАТОРНИ И УРИНАРНИ СИСТЕМ

предавања 6 часова

Респираторни систем: Носна шупљина и синуси. Микроскопска грађа ларинкса и трахеје. Плућа: бронхопулмонарни сегменти, бронхи, бронхиоле и респираторне јединице. Цитолошке карактеристике бронхијалног епитела и алвеоларних ћелија. Структура респираторне мембране. Плућна циркулација. Плеура. **Уринарни систем:** Хистолошка организација бубрега - кортекс и медула. Структура нефрона и сабирних цевчица. Јустагломерулски апарат. Васкуларизација и инервација. Изводни каналикуларни систем, уретер и мокраћна бешика. Уретра.

Шта студент треба да зна:

- Разумети основу састава респираторног система
- Савладати хистолошку грађу носне дупље, гркљана и душника
- Разумети дистрибуцију појединих елемената плућног ткива
- Научити детаље хистолошке грађе дисајних путева и алвеола
- Разумети функцију појединих делова плућа
- Савладати цитолошке карактеристике и улогу важнијих ћелија присутних у респираторном систему
- Упознати основу грађе уринарног система
- Научити архитектонику бубрега
- Савладати грађу и функцију нефрона
- Разумети план грађе и функцију уринарних путева и мокраћне бешике

Домаћи задатак: научити из уџбеника: Анђелковић З. и сар. Хистологија-текст и атлас. Галскијанис, Ниш, 2021

вежбе 5 часова

Епиглотис, трахеја. Плућа: бронхије, бронхиоле, алвеола. Бубрег: Микроциркулација; Бубрежни корпускул. Гломерул; Јустагломеруларни апарат. Уретер, мокраћна бешика.

Шта студент треба да зна:

- Овладати општим планом грађе респираторних путева
- Разумети састав алвеоле
- Научити лобуларну архитектонику бубрега и грађу нефрона
- Савладати хистолошке карактеристике грађе зида мокраћних путева

НАСТАВНА ЈЕДИНИЦА 10 (ДЕСЕТА НЕДЕЉА):

РЕПРОДУКТИВНИ СИСТЕМ

предавања 6 часова

Мушки репродуктивни систем: Хистолошка организација тестиса. Семиниферни епител. Сертолијеве ћелије. Интерстицијум и Лејдигове ћелије. Крвно-тестисна баријера. Тубули рецти и рете тестис. Дуктули еферентес и дуктус епидидумис. Дуктус деференс. Акцесорне жлезде и хистолошке карактеристике пениса.

Женски репродуктивни систем: Хистолошка организација јајника. Циклична матурација фоликула. Корпус лутеум. Хистолошка организација јајовода. Утерус: ендометријум, цикличне промене, миометријум и периметријум. Хистолошка грађа цервикса, вагине и спољашњих гениталних органа. Млечна жлезда.

Шта студент треба да зна:

- Разумети састав женског репродуктивног система
- Научити хистолошку грађу делова женског репродуктивног система
- Усвојити функционалну повезаност органа женског репродуктивног система
- Разумети састав мушког репродуктивног система
- Научити хистолошку грађу делова мушког репродуктивног система
- Научити грађу сперматозоида

Домаћи задатак: научити из уџбеника: Анђелковић З. и сар. Хистологија-текст и атлас. Галскијанис, Ниш, 2021

вежбе 5 часова

Мушки репродуктивни систем: Тестис, епидидимис, дуктус деференс, весика семиналис, простата, пенис.

Женски репродуктивни систем: Оваријум, туба утерина, утерус, вагина – хистолошка организација и цитолошка анализа.

Шта студент треба да зна:

- Савладати микроморфологију делова мушког репродуктивног система
- Научити детаље грађе тестиса и његових изводних канала
- Упознати се са грађом и функцијом жлезда придодатих мушком репродуктивном систему
- Савладати микроморфологију делова женског репродуктивног система
- Научити детаље грађе оваријума
- Овладати структуром репродуктивних канала жене
- Разумети цикличне промене ендометријума

НАСТАВНА ЈЕДИНИЦА 11 (ЈЕДАНЕСТА НЕДЕЉА):

НЕРВНИ СИСТЕМ И СПЕЦИЈАЛНА ЧУЛА

предавања 6 часова

Нервни систем: Основе организације нервног система. Хистолошке карактеристике церебралног и церебеларног кортекса. Хороидни плексус и цереброспинална течност. Структурне основе крвно-мождане баријере. Кичмена мождина. Периферни и аутономни нервни систем.

Специјална чула: Структура чулних органа. Хистолошка организација ока и акцесорних органа. Хистолошке карактеристике спољашњег, средњег и унутрашњег ува.

Шта студент треба да зна:

- Усвојити основне принципе грађе нервног система
- Научити ламинану структуру великог и малог

вежбе 5 часова

Нервни систем: Церебрум, церебелум, медула спиналис.

Око - корнеа, ретина, палпебра. Уво - дуктус кохлеарис, Кортијев орган

Шта студент треба да зна:

- Упознати ламинарну грађу основних елемената ЦНС-а
- Разумети општу грађу ока
- Научити хистолошку структуру појединих делова очне јабучице
- Усвојити опште карактеристике и грађу Кортијевог органа

- мозга и кичмене мождине
- Савладати грађу и функцију можданих овојница
- Научити елементе грађе периферног нервног система
- Схватити улогу аутономног нервног система
- Научити делове чула вида
- Савладати хистолошку и цитолошку грађу слојева очне јабучице
- Усвојити улоге и структуру акцесорних органа ока
- Научити делове чула слуха и равнотеже
- Савладати грађу спољашњег, средњег и унутрашњег уха
- Разумети функционисање Кортијевог органа и чула равнотеже

Домаћи задатак: научити из уџбеника: Анђелковић З. и сар. Хистологија-текст и атлас. Галскијанис, Ниш, 2021

НАСТАВНА ЈЕДИНИЦА 12 (ДВАНАЕСТА НЕДЕЉА):

ЕНДОКРИНИ СИСТЕМ И КОЖА

предавања 6 часова

Ендокрини систем: Хистолошка и цитолошка организација хипофизе, епифизе, тироидне и паратиroidне жлезде, надбубрежне жлезде. Дифузни ендокрини систем.

Кожа: Структура епидермиса и ћелијски типови. Цитолошке карактеристике процеса кератинизације. Дермо-епидермални спој. Дермис и хиподермис. Пилосебацеусни апарат. Знојне жлезде. Дојка. Нокат.

Шта студент треба да зна:

- Усвојити састав ендокриног система
- Савладати детље грађе појединих ендокриних жлезда
- Научити цитолошке карактеристике ендокриних ћелија
- Разумети интеракцију међу ендокриним органима
- Савладати основне улоге и циљна ткива појединих хормонских продуката
- Разумети улоге коже и њених деривата
- Научити ламинарну грађу коже
- Савладати цитолошке карактеристике ћелија коже
- Научити типове деривата коже
- Савладати грађу деривата коже
- Упознати улогу и грађу дојке

Домаћи задатак: научити из уџбеника Анђелковић З. и сар. Хистологија-текст и атлас. Галскијанис, Ниш, 2021

вежбе 5 часова

Ендокрине жлезде: Хипофиза, епифиза, шитаста жлезда, паратиroidна жлезда, надбубрежна жлезда, ендокрини панкреас – хистолошка организација и цитолошка анализа.

Кожа: Епидерм, дерм, хиподерм; длака, лојна и знојна жлезда. Нокат; Млечна жлезда.

Шта студент треба да зна:

- Усвојити заједничке карактеристике грађе ендокриних жлезда
- Овладати карактеристикема морфологије појединих ендокриних жлезда
- Савладати грађу коже, аднекса коже и млечне жлезде

НАСТАВНА ЈЕДИНИЦА 13 (ТРИНАЕСТА НЕДЕЉА):

ЕМБРИОЛОГИЈА

ОПШТА ЕМБРИОЛОГИЈА

предавања 6 часова

Општа ембриологија: Оплођење, деоба оплођене јајне ћелије, морула, бластула и имплантација. Преембрионски и рани ембрионски период развића. Фетусни период развоја. Плацента и фетусне мембране.

Шта студент треба да зна:

- Усвојити периоде у развоју човека
- Савладати основне процесе у току развића
- Савладати гаметогенезу и фазе процеса оплођења
- Научити стадијуме развоја у току преембрионалног и ембрионалног периода
- Разумети процесе диференцијације и формирања важних ембрионалних структура
- Научити начин формирања, грађу и функцију екстраембрионалних структура
- Разумети процесе у склопу ембрионалног и фетусног периода

Домаћи задатак: научити из поглавља Општа ембриологија из уџбеника: Николић И. и сар. Ембриологија човека: текст и атлас. Дата статус, Београд, 2018.

вежбе 5 часова

Фуникулус умбиликалис. Плацента.

Шта студент треба да зна:

- Разумети фазе ембрионалног развоја
- Савладати основе грађе пупчане врпце и постелице

НАСТАВНА ЈЕДИНИЦА 14 (ЧЕТРНАЕСТА НЕДЕЉА):

СПЕЦИЈАЛНА ЕМБРИОЛОГИЈА 1

предавања 6 часова

Специјална ембриологија 1: Развиће кардиоваскуларног система. Развиће нервног система. Развиће ока. Развиће ува. Развиће лица, фарингеални систем. Развиће лимфног система.

Шта студент треба да зна:

- Научити фазе и основне детаље развоја кардиоваскуларног система
- Усвојити фазе и основне детаље развоја нервног система и чула
- Научити фазе и основне детаље развоја ока и ува
- Научити фазе и основне детаље развоја лица и фарингеалног система
- Научити фазе и основне детаље развоја лимфног система

Домаћи задатак: научити из уџбеника: Николић И. и сар. Ембриологија човека: текст и атлас. Дата статус, Београд, 2018.

вежбе 5 часова

Стадијуми морфогенезе и шеме развоја система органа 1 (демонстрација СИМБРИО)

Шта студент треба да зна:

- Упознати се са структурним карактеристикама појединих система органа у току њиховог развоја

НАСТАВНА ЈЕДИНИЦА 15 (ПЕТНАЕСТА НЕДЕЉА):

СПЕЦИЈАЛНА ЕМБРИОЛОГИЈА 2

предавања 6 часова

Специјална ембриологија 2: Развиће ендокриног система. Развиће респираторног система. Развиће дигестивног система. Развиће уринарног система. Развиће мушког и женског репродуктивног система.

Шта студент треба да зна:

- Научити фазе и основне детаље развоја ендокриног система
- Научити фазе и основне детаље развоја респираторног система
- Научити фазе и основне детаље развоја дигестивног система
- Научити фазе и основне детаље развоја уринарног система
- Научити фазе и основне детаље развоја мушког и женског репродуктивног система

Домаћи задатак: научити из уџбеника: Николић И. и сар. Ембриологија човека: текст и атлас. Дата статус, Београд, 2018.

вежбе 5 часова

Стадијуми морфогенезе и шеме развоја система органа 2 (демонстрација СИМБРИО)

Шта студент треба да зна:

- Упознати се са структурним карактеристикама појединих система органа у току њиховог развоја

РАСПОРЕД ПРЕДАВАЊА

АМФИТЕАТАР

**УТОРАК
14:00 - 18:30**

РАСПОРЕД ВЕЖБИ

СРЕДА

**ПАТОХИСТОЛОШКА
ВЕЖБАОНИЦА (В31)**

09:00 – 12:45
V група

12:45 – 16:30
II група

16:30 – 20:15
I група

**ПАТОФИЗИОЛОШКА
ВЕЖБАОНИЦА (В32)**

09:00 – 12:45
IV група

12:45 – 16:30
III група

16:30 – 20:15
VI група

[Распоред наставе и испита](#)

РАСПОРЕД НАСТАВЕ ЗА ПРЕДМЕТ ХИСТОЛОГИЈА И ЕМБРИОЛОГИЈА

	недеља	тип	назив методске јединице	наставник
1	1	П	Увод у хистологију и ембриологију.Цитологија	Проф. др Зоран Милосављевић
1	1	В	Увод у хистологију и ембриологију.Цитологија	Доц. др Маја Саздановић Проф. др Јелена Миловановић Проф. др Немања Јовичић др Весна Росић Доц. др Марина Милетић Ковачевић
1	1			Проф. др Зоран Милосављевић Проф. др Ирена Танасковић Доц. др Маја Саздановић Проф. др Јелена Миловановић Проф. др Немања Јовичић Доц.др Марина Милетић Ковачевић
1	2	П	Епително ткиво	Проф. др Ирена Танасковић
1	2	В	Епително ткиво	Проф. др Ирена Танасковић Доц. др Маја Саздановић Проф. др Јелена Миловановић Проф. др Немања Јовичић Доц.др Марина Милетић Ковачевић Др Весна Росић
1	2			Проф. др Зоран Милосављевић Проф. др Ирена Танасковић Доц. др Маја Саздановић Проф. др Јелена Миловановић Проф. др Немања Јовичић Доц.др Марина Милетић Ковачевић Др Весна Росић
1	3	П	Везивно ткиво	Доц. др сци Маја Саздановић
1	3	В	Везивно ткиво	Доц. др Маја Саздановић Проф. др Јелена Миловановић Проф. др Немања Јовичић Доц.др Марина Милетић Ковачевић

РАСПОРЕД НАСТАВЕ ЗА ПРЕДМЕТ ХИСТОЛОГИЈА И ЕМБРИОЛОГИЈА

	недеља	тип	назив методске јединице	наставник
1	3			Проф. др Зоран Милосављевић Проф. др Ирена Танасковић Доц. др Маја Саздановић Проф. др Јелена Миловановић Проф. др Немања Јовичић Доц. др Марина Милетић Ковачевић Др Весна Росић
1	4	П	Хрскавица, кост и крв	Проф. др Немања Јовичић
1	4	В	Хрскавица, кост и крв	Доц. др Маја Саздановић Проф. др Јелена Миловановић Проф. др Немања Јовичић Др Весна Росић Доц. др Марина Милетић Ковачевић
1	4			Проф. др Зоран Милосављевић Проф. др Ирена Танасковић Доц. др Маја Саздановић Проф. др Јелена Миловановић Проф. др Немања Јовичић Доц. др Марина Милетић Ковачевић
1	5	П	Мишићно и нервно ткиво	Проф. др Јелена Миловановић
1	5	В	Мишићно и нервно ткиво	Доц. др Маја Саздановић Проф. др Јелена Миловановић Проф. др Немања Јовичић Др Весна Росић Доц. др Марина Милетић Ковачевић
1	5			Проф. др Зоран Милосављевић Проф. др Ирена Танасковић Доц. др Маја Саздановић Проф. др Јелена Миловановић Проф. др Немања Јовичић Доц. др Марина Милетић Ковачевић
2	6	П	Циркулаторни и имунски систем	Доц. др Марина Милетић Ковачевић

РАСПОРЕД НАСТАВЕ ЗА ПРЕДМЕТ ХИСТОЛОГИЈА И ЕМБРИОЛОГИЈА

	недеља	тип	назив методске јединице	наставник
2	6	В	Циркулаторни и имунски систем	Доц. др Маја Саздановић Проф. др Јелена Миловановић Проф. др Немања Јовичић Др Весна Росић Доц.др Марина Милетић Ковачевић
2	6			Проф. др Зоран Милосављевић Проф. др Ирена Танасковић Доц. др Маја Саздановић Проф. др Јелена Миловановић Проф. др Немања Јовичић Доц.др Марина Милетић Ковачевић
2	7	П	Дигестивни систем 1	Проф. др Ирена Танасковић
2	7	В	Дигестивни систем 1	Проф. др Ирена Танасковић Доц. др Маја Саздановић Проф. др Јелена Миловановић Проф. др Немања Јовичић Др Весна Росић Доц.др Марина Милетић Ковачевић
2	7			Проф. др Зоран Милосављевић Проф. др Ирена Танасковић Доц. др Маја Саздановић Проф. др Јелена Миловановић Проф. др Немања Јовичић Доц.др Марина Милетић Ковачевић
2	8	П	Дигестивни систем 2	Проф. др Немања Јовичић
2	8	В	Дигестивни систем 2	Доц. др Маја Саздановић Проф. др Јелена Миловановић Проф. др Немања Јовичић Др Весна Росић Доц.др Марина Милетић Ковачевић

РАСПОРЕД НАСТАВЕ ЗА ПРЕДМЕТ ХИСТОЛОГИЈА И ЕМБРИОЛОГИЈА

	недеља	тип	назив методске јединице	наставник
2	8			Проф. др Зоран Милосављевић Проф. др Ирена Танасковић Доц. др Маја Саздановић Проф. др Јелена Миловановић Проф. др Немања Јовичић Др Весна Росић Доц.др Марина Милетић Ковачевић
2	9	П	Респираторни систем и уринарни систем	Проф. др Зоран Милосављевић
2	9	В	Респираторни систем и уринарни систем	Доц. др Маја Саздановић Проф. др Јелена Миловановић Проф. др Немања Јовичић Доц.др Марина Милетић Ковачевић Др Весна Росић
2	9			Проф. др Зоран Милосављевић Проф. др Ирена Танасковић Доц. др Маја Саздановић Проф. др Јелена Миловановић Проф. др Немања Јовичић Доц.др Марина Милетић Ковачевић Др Весна Росић
2	10	П	Репродуктивни систем	Доц. др Маја Саздановић
2	10	В	Репродуктивни систем	Доц. др Маја Саздановић Проф. др Јелена Миловановић Проф. др Немања Јовичић Доц.др Марина Милетић Ковачевић Др Весна Росић

РАСПОРЕД НАСТАВЕ ЗА ПРЕДМЕТ ХИСТОЛОГИЈА И ЕМБРИОЛОГИЈА

	недеља	тип	назив методске јединице	наставник
2	10			Проф. др Зоран Милосављевић Проф. др Ирена Танасковић Доц. др Маја Саздановић Проф. др Јелена Миловановић Проф. др Немања Јовичић Доц. др Марина Милетић Ковачевић Др Весна Росић
3	11	П	Нервни систем и специјална чула	Проф. др Јелена Миловановић
3	11	В	Нервни систем и специјална чула	Доц. др Маја Саздановић Проф. др Јелена Миловановић Проф. др Немања Јовичић Доц. др Марина Милетић Ковачевић
3	11			Проф. др Зоран Милосављевић Проф. др Ирена Танасковић Доц. др Маја Саздановић Проф. др Јелена Миловановић Проф. др Немања Јовичић Доц. др Марина Милетић Ковачевић Др Весна Росић
3	12	П	Ендокрини систем и кожа	Доц. др Марина Милетић Ковачевић
3	12	В	Ендокрини систем и кожа	Проф. др Ирена Танасковић Доц. др Маја Саздановић Проф. др Јелена Миловановић Проф. др Немања Јовичић Доц. др Марина Милетић Ковачевић
3	12			Проф. др Зоран Милосављевић Проф. др Ирена Танасковић Доц. др Маја Саздановић Проф. др Јелена Миловановић Проф. др Немања Јовичић Доц. др Марина Милетић Ковачевић Др Весна Росић

РАСПОРЕД НАСТАВЕ ЗА ПРЕДМЕТ ХИСТОЛОГИЈА И ЕМБРИОЛОГИЈА

	недеља	тип	назив методске јединице	наставник
3	13	П	Општа ембриологија	Доц.др Марина Милетић Ковачевић
3	13	В	Општа ембриологија	Доц. др Маја Саздановић Проф. др Јелена Миловановић Проф. др Немања Јовичић Доц.др Марина Милетић Ковачевић Др Весна Росић
3	13			Проф. др Зоран Милосављевић Проф. др Ирена Танасковић Доц. др Маја Саздановић Проф. др Јелена Миловановић Проф. др Немања Јовичић Доц.др Марина Милетић Ковачевић Др Весна Росић
3	14	П	Специјална ембриологија 1	Проф. др Немања Јовичић
3	14	В	Специјална ембриологија 1	Доц. др Маја Саздановић Проф. др Јелена Миловановић Проф. др Немања Јовичић Доц.др Марина Милетић Ковачевић Др Весна Росић
3	14			Проф. др Зоран Милосављевић Проф. др Ирена Танасковић Доц. др Маја Саздановић Проф. др Јелена Миловановић Проф. др Немања Јовичић Доц.др Марина Милетић Ковачевић Др Весна Росић
3	15	П	Специјална ембриологија 2	Доц.др Јелена Миловановић

РАСПОРЕД НАСТАВЕ ЗА ПРЕДМЕТ ХИСТОЛОГИЈА И ЕМБРИОЛОГИЈА

	недеља	тип	назив методске јединице	наставник
3	15	В	Специјална ембриологија 2	Доц. др Маја Саздановић Проф. др Јелена Миловановић Проф. др Немања Јовичић Доц.др Марина Милетић Ковачевић
3	15			Проф. др Зоран Милосављевић Проф. др Ирена Танасковић Доц. др Маја Саздановић Проф. др Јелена Миловановић Проф. др Немања Јовичић Доц.др Марина Милетић Ковачевић Др Весна Росић
		И	ИСПИТ	

Предлог састава комисија за усмени испит предмета Хистологија и ембриологија

Комисија 1:

1. Проф. др Зоран Милосављевић
2. Доц. др Марина Милетић Ковачевић
3. Проф. др Немања Јовичић

Резервни чланови:

1. Проф. др Ирена Танасковић
2. Доц. др Маја Саздановић
3. Проф. др Јелена Миловановић

Комисија 2:

1. Проф. др Ирена Танасковић
2. Доц. др Маја Саздановић
3. Проф. др Јелена Миловановић

Резервни чланови:

1. Проф. др Зоран Милосављевић
2. Доц. др Марина Милетић Ковачевић
3. Проф. др Немања Јовичић

ИСПИТНА ПИТАЊА

ЦИТОЛОГИЈА И ХИСТОЛОГИЈА

1. Микроскопске методе и методе ћелијске биологије
2. Ћелијска мембране и специјализације
3. Грађа нуклеуса (матрикс, омотач, хроматин, нуцлеолус)
4. Митохондрије
5. Ендоплазмични ретикулум и рибозоми
6. Голџијев комплекс
7. Лизозоми, мултивезикуларна тела и пероксизоми
8. Центриол и центрозоми
9. Цитоскелет и покретљивост ћелија
10. Хијалоплазма, грануле и инклузије
11. Цилије и флагеле
12. Ендоцитоза и екзоцитоза
13. Матичне ћелије
14. Ћелијски циклус, деоба ћелија и ћелијска смрт
15. Опште карактеристике ткива и подела
16. Опште карактеристике епителних ткива и подела
17. Поларизација епителних ћелија, ћелијски спојеви и базална мембрана
18. Прости епители (грађа и дистрибуција)
19. Псеудослојевити епители (грађа и дистрибуција)
20. Епител прелазног типа (грађа и дистрибуција)
21. Слојевити епители (грађа и дистрибуција)
22. Жлездани епители (карактеристике, поделе и механизми скреције)
23. Опште карактеристике грађе везивних ткива и подела
24. Ембрионална везивна ткива (мезенхим и слузно ткиво)
25. Растресито везивно ткиво (ћелије и матрикс)
26. Фибробласт (биосинтеза колагена и фибрилогенеза)
27. Ћелије растреситог везивног ткива (макрофаг, мастоцит, плазмоцит).
28. Густа везивна ткива (правилна и неправилна)
29. Масно ткиво (унилокуларно и мултилокуларно)
30. Ретикуларно ткиво
31. Опште карактеристике ћелија и матрикса хрскавице

32. Хијалина хрскавица
33. Еластична и фиброзна хрскавица
34. Хондрогенеза, регресивне промене и регенерација хрскавице
35. Кост – основне карактеристике и грађа матрикса
36. Ћелије коштаног ткива
37. Остеогенеза
38. Моделација и ремоделација кости и зарастање прелома
39. Хистолошке карактеристике и подела зглобова
40. Хистолошке карактеристике костне сржи
41. Цитолошке карактеристике хематопоезе (матична ћелија)
42. Еритроцит и еритропоеза
43. Гранулоцити и гранулоцитопоеза
44. Моноцити и моноцитопоеза
45. Лимфоцити и лимфоцитопоеза
46. Тромбоцити и тромбоцитопоеза
47. Мононуклеусни фагоцитни систем
48. Хистолошке карактеристике глатког мишића
49. Грађа скелетне мишићне ћелије (миофибрили, сакроплазматски ретикулум и Т тубули)
50. Моторна плоча (неуромишићна синапса) и мишићно вретено
51. Грађа срчане мишићне ћелије
52. Карактеристике и модалитети грађе нервног ткива
53. Структура неурона (тело, дендрити и аксиони)
54. Морфофункционални типови неурона
55. Неуроглија – подела и карактеристике
56. Синапсе: морфологија и типови. Структурне основе неуротрансмисије
57. Структура нервних влакна и нерава. Типови нервних влакана
58. Периаксонски омотач (мијелински и амијелински). Аксонски транспорт
59. Сензитивни и моторни нервни завршетци

ОРГАНОЛОГИЈА

1. Опште карактеристике грађе кардиоваскуларног система
2. Хистолошка организација срца, спроводни систем
3. Хистолошка организација артерија

4. Микроциркулација – артериоле, капилари, венуле
5. Ендотелне ћелије: карактеристике и типови
6. Хистолошка грађа вена
7. Лимфни циркулаторни систем. Лимфни капилари
8. Хистолошке карактеристике усне дупље. Типови слузнице
9. Структура језика – папиле. Густативни корпускул
10. Хистолошке карактеристике зуба
11. Хистолошка грађа езофагуса
12. Хистолошка грађа желуца
13. Дуоденум – хистолошка грађа
14. Јејунум – хистолошка грађа
15. Илеум – хистолошка грађа
16. Ћелије епитела црева
17. Ендокрине ћелије желуца и црева
18. Лимфно ткиво дигестивног тракта
19. Хистолошка грађа дебелог црева
20. Хистолошка грађа апендикса
21. Лобулација јетре и зонска организација
22. Васкуларизација и микроциркулација јетре
23. Цитолошке карактеристике ћелија јетре
24. Хистолошка грађа жучних путева и жучне кесе
25. Хистолошка грађа и подела пљувачних жлезда
26. Хистолошка грађа екзокриног панкреаса
27. Хистолошка грађа ендокриног панкреаса
28. Хистолошка грађа назалне шупљине и синуса
29. Хистолошка грађа ларинкса – гласнице
30. Структура трахеје – целуларни састав епитела
31. Бронхијално стабло (грађа бронхија и бронхиола – целуларни састав епитела)
32. Терминалне бронхиоле, респираторне бронхиоле, алвеоларни дуктуси и сакулуси.
Плућни лобулус и ацинус
33. Цитолошка организација алвеоле и респираторна баријера
34. Плућни крвоток. Васкуларизација плућа и микроциркулација
35. Општа хистолошка грађа бубрега. Кортекс и медула
36. Морфологија нефрона и типови
37. Цитолошка организација бубрежног корпускула

38. Цитолошка организација тубуларног дела нефрона и сабирних каналића. Јукстагломеруларни апарат бубрега
39. Васкуларизација бубрега
40. Структура малих и великих чашица бубрежне карлице
41. Уретер – хистолошка грађа
42. Мокраћна бешика – хистолошка грађа
43. Структура уретре
44. Опште хистолошке карактеристике ендокриних жлезда
45. Грађа и целуларни састав аденохипофизе
46. Грађа неурохипофизе
47. Васкуларизација хипофизе
48. Пинеална жлезда (ћелије и грађа)
49. Тиреоидна жлезда (ћелије и грађа)
50. Паратиреоидна жлезда (ћелије и грађа)
51. Хистолошка организација кортекса надбубрежне жлезде
52. Хистолошка организација медуле надбубрежне жлезде
53. Дифузни неуроендокрини систем
54. Општа хистолошка организација имунског система . Лимфни фоликул
55. Тимус – грађа и целуларни састав
56. Лимфни чвор – општа хистолошка грађа и целуларни састав
57. Грађа беле пулпе слезине
58. Структурна организација црвене пулпе слезине (венски синусоиди). Васкуларизација слезине.
59. Хистолошка грађа крајника
60. Принципи организације нервног система. Омотачи и баријере.
61. Нервни корпускули. Врсте и хистолошка грађа.
62. Кичмена мождина – хистолошка грађа и ћелије.
63. Хистолошка грађа и ћелије малог мозга.
64. Хистолошка грађа и ћелије великог мозга.
65. Хистолошка грађа и ћелије хипокампуса и булбус олфакториуса.
66. Таламус, стриатум, базалне ганглије, мождано стабло – хистолошка грађа и ћелије.
67. Хистолошка грађа спољашњег ува.
68. Цавум тумпани и мембране тумпани.
69. Утрикулус, сакулус и семициркуларни канали (макула и криста ампуларис) – хистолошка грађа и ћелије.
70. Очни капак, коњунктива и сузне жлезде – хистолошка грађа и целуларни састав
71. Cornea i sclera – хистолошка грађа и ћелије.
72. Uvea – хистолошка грађа и ћелије различитих сегмената.

73. Retina – хистолошка грађа и ћелије.
74. Macula lutea i fovea centralis ретине и структура очног живца.
75. Ovarium – хистолошка грађа. Овогенеза и фоликулогенеза.
76. Де Граафов фоликул и corpus luteum.
77. Tuba uterina.
78. Утерус – хистолошка организација.
79. Грађа ендометријума и менструациони циклус.
80. Вагина – хистолошка грађа.
81. Тестис (семени тубул – целуларни састав и сперматогенеза).
82. Tubuli recti i rete testis, ductuli efferentes i ductus epididymidis.
83. Сертолојеве ћелије. Интерстицијум и Леудигове ћелије.
84. Ductus deferens i vesica seminalis.
85. Простата – хистолошка грађа.
86. Пенис – хистолошка грађа.
87. Епидермис – хистолошка организација (кератиноцити и кератинизација).
88. Дермис и хиподермис – хистолошка организација и васкуларизација и инервација коже.
89. Лојне и знојне жлезде – хистолошка грађа.
90. Хистолошка грађа длаке и нокта.
91. Млечна жлезда – хистолошка организација.
92. Кохлеа и Кортијев орган-хистолошка грађа и ћелије

ЕМБРИОЛОГИЈА

1. Гаметогенеза
2. Оплођење и зигот
3. Преембрионски период развића. Деоба зигота, имплантација и формирање бластоцисте
4. Гаструлација и неурулација
5. Ембрионски период развића
6. Формирање сомита
7. Савијање ембриона
8. Фетусни период развића. Раст фетуса и процена његове старости
9. Омотачи плода – хорион и амнион
10. Жуманчана кеса и алантоис
11. Плацента: структура и функција
12. Пупчана врпца и малформације
13. Фетусна циркулација

14. Развој главе и врата
15. Развој скелетног и мишићног система
16. Развој респираторног система
17. Бронхијални систем
18. Развој усне дупље
19. Развој зуба
20. Развој езофагуса и желуца
21. Развој танког и дебелог црева
22. Развој јетре
23. Развој панкреаса и пљувачних жлезда
24. Развој уринарног система
25. Развој мушког репродуктивног система
26. Развој женског репродуктивног система
27. Развој срца
28. Развој великих крвних судова
29. Развој хематопоетских и лимфопоетских органа
30. Развој хипофизе и епифизе
31. Развој тиреоидне жлезде
32. Развој надбубрежне жлезде
33. Развој нервног система
34. Развој великог мозга
35. Развој малог мозга
36. Развој ока
37. Развој спољашњег и средњег ува
38. Развој унутрашњег ува
39. Развој коже